

РР-60

Шифр

**XXIII ВСЕРОССИЙСКАЯ ОЛИМПИАДА ШКОЛЬНИКОВ
ПО РУССКОМУ ЯЗЫКУ**

I ТУР

Ф. И. О. Гамов Иван Владимирович

Регион Москва

Город Москва

Район _____

Село _____

Школа Государственное бюджетное образовательное учреждение "Школа №57"


Учитель Иванова Ольга Николаевна
Кузнецова Елена Владимировна

Великий Новгород
2018 г.

**XXIII ВСЕРОССИЙСКАЯ ОЛИМПИАДА ШКОЛЬНИКОВ
ПО РУССКОМУ ЯЗЫКУ**

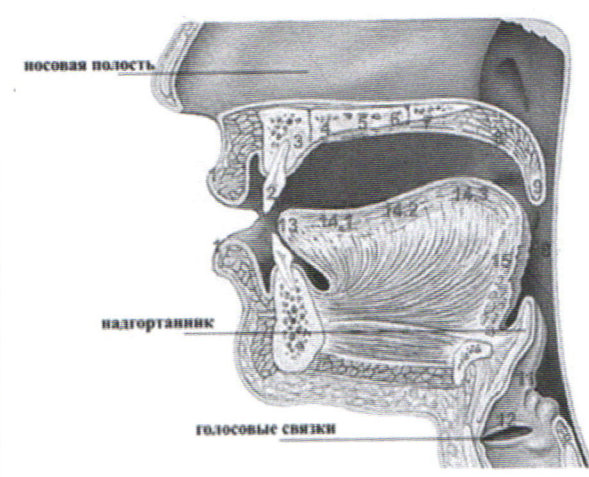
I ТУР

11 класс

№	1	2	3	4	5	6	7	8	9	Итого
Макс. балл	15	10	11	15	10	15	15	13	22	126
Оценка	5,5	8	9,5	10,0	10	5	12,5	13	17,5	91
Примечания										
Подпись										

ВОПРОС №1

Перед вами изображение органов артикуляции.



1	губы	лабиальные
2	зубы	дентальные
3	альвеолы	альвеолярные
4	- твердое нёбо (palatum)	препалатальные
5		палатальные
6		постпалатальные
7	- мягкое нёбо (velum)	превелярные
8		поствелярные
9	маленький язычок (увула)	увулярные
10	глотка (pharynx)	фарингальные
11	гортань (larynx)	ларингальные
12	голосовая щель (glottis)	глоттальные
13	кончик языка (apex)	апикальные
14.1	- спинка языка (dorsum)	переднеязычные
14.2		среднеязычные
14.3		заднеязычные
15	корень языка	прикорневые

На приведённых ниже рисунках 1, 2 и 3 изображено положение речевых органов при произношении некоторых звуков русского языка. Такие рисунки называются *артикуляционными профилями*. Обратите внимание, что по этим изображениям невозможно отличить глухие звуки от звонких, так как гортань на них не видна. Поэтому во всех случаях, когда это возможно, представленные на артикуляционных профилях согласные звонкие.